

# ΚΕΦΑΛΑΙΟ 1<sup>ο</sup>

---

## ΒΑΣΙΚΗ ΜΑΣΤΟΕΙΔΕΚΤΟΜΗ

# Βασική Μαστοειδεκτομή

## Βήμα 1 (Εικ. 3):

### Τοπογραφία

#### **Οδηγά σημεία:**

*Έξω ακουστικός πόρος.*

*Υπερακουστική άκανθα του Henle.*

*Τρίγωνο του Macewen.*

*Κροταφική Ακρολοφία.*

*Κορυφή της μαστοειδούς απόφυσης.*

Μετά την απομάκρυνση των μαλακών ιστών από την έξω επιφάνεια της μαστοειδούς απόφυσης, πρέπει να αναγνωρισθούν τα παρακάτω οδηγά σημεία πριν αρχίσει εκσκαφή.

- 1) Προς τα εμπρός ο έξω ακουστικός πόρος.
- 2) Προς τα οπίσω και άνω αυτού η υπερακουστική άκανθα του Henle.
- 3) Αμέσως όπισθεν αυτής το υπερακουστικό τρίγωνο του Macewen, όπου συνήθως εντοπίζονται τα υποπεριοριστικά αποστήματα σαν συνέπεια φλεγμονής της απόφυσης της μαστοειδούς.
- 4) Η κροταφική ακρολοφία, μια οστέινη γέφυρα που σχηματίζεται από την επέκταση προς τα οπίσω στη μαστοειδή του άνω χείλους του ζυγωματικού τόξου και η οποία αποτελεί το κατώτερο όριο κατάφυσης του κροταφίτου μυός.

Η κορυφή της μαστοειδούς απόφυσης, από την οποία εκφύεται ο στερνο- κλειδομαστοειδής μυς.

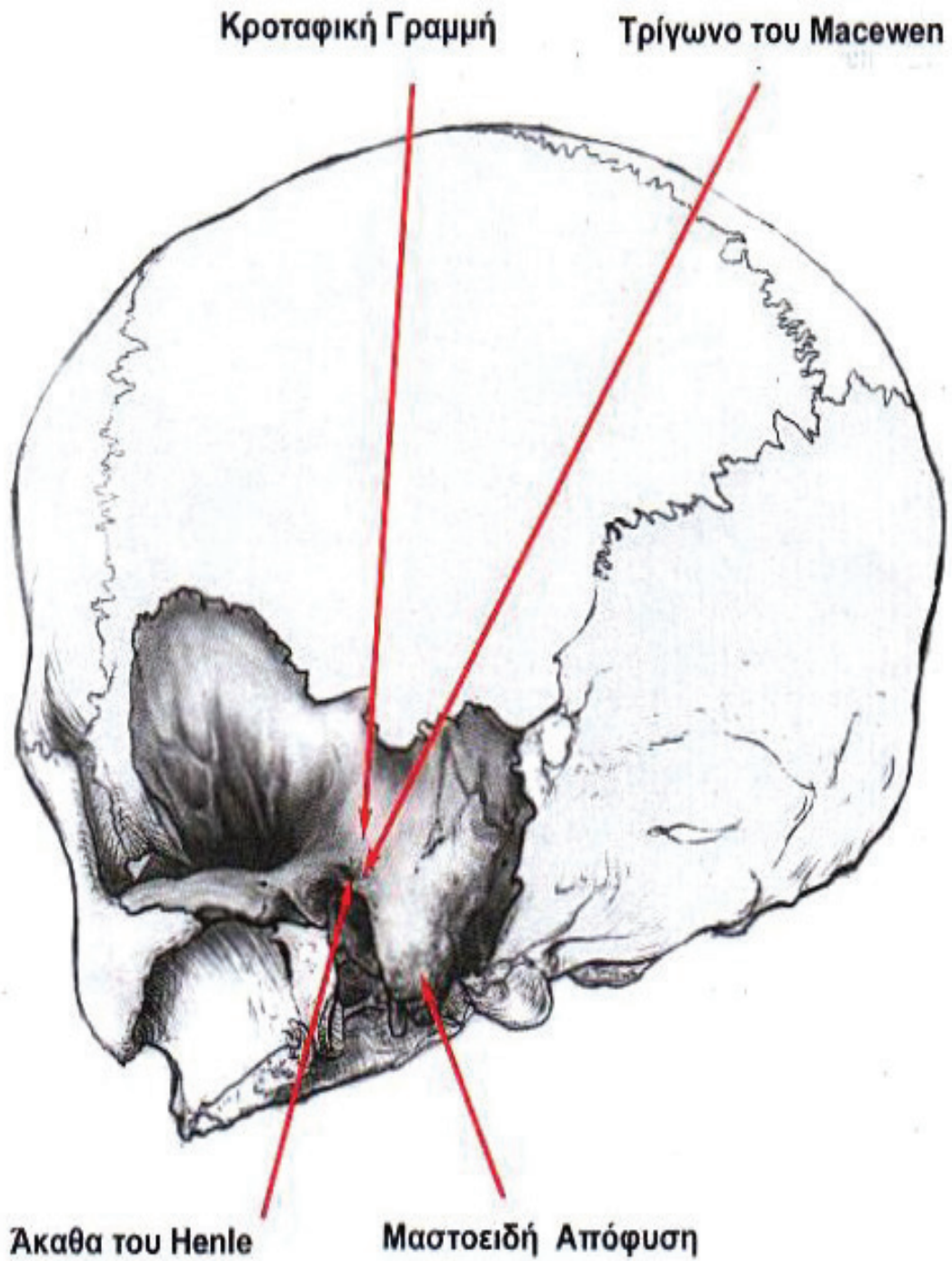
Στα αρχικά στάδια της εκσκαφής που αφαιρείται η συμπαγής οστέινη επιφάνεια της μαστοειδούς (φλοιός) χρησιμοποιούνται φρέζες με τη μεγαλύτερη διάμετρο. Η απουσία σημαντικών ανατομικών στοιχείων στην περιοχή αυτή της μαστοειδούς απόφυσης, επιτρέπει την ταχεία και ασφαλή οστική αφαίρεση, η οποία εξασφαλίζει στο χειρουργό χρόνο και ενέργεια για τα μεταγενέστερα δυσκολότερα στάδια της εκσκαφής.

Η ταχεία αφαίρεση μεγάλων οστικών μαζών στο στάδιο αυτό, απαιτεί και τη χρησιμοποίηση αναλόγου, μεγάλης διαμέτρου συστήματος αναρρόφησης- καταιονισμού. Αυτό είναι απαραίτητο γιατί θα πρέπει να απομακρύνεται αποτελεσματικά η υγρή μάζα οστεόσκονης που παράγεται σε μεγάλες ποσότητες με την άφθονη ροή νερού ώστε να διατηρούνται συνεχώς καθαρές οι λεπίδες της φρέζας και συγχρόνως να μην υπερθερμαίνεται η ίδια και το οστόν.

# Βασική Μαστοειδεκτομή

Βήμα 1 (Εικ. 3):

## Τοπογραφία



ΕΙΚΟΝΑ 3

## Βασική Μαστοειδεκτομή

Βήμα 2 (Εικ. 4):

### Αφαίρεση της συμπαγούς οστέινης εξωτερικής επιφάνειας της μαστοειδούς (φλοιού)

#### Οδηγία σημεία:

Έξω ακουστικός πόρος.

Υπερακουστική άκανθα του Henle.

Τρίγωνο του Macewen.

Κορυφή της μαστοειδούς απόφασης.

Κροταφική Ακρολοφία.

Στην υγρή από τη ροή του ύδατος οστέινη εξωτερική επιφάνεια της μαστοειδούς απόφυσης τοποθετούμε τη φρέζα αμέσως όπισθεν της άκανθας του Henle. Στη συνέχεια εκτελείται ευθεία εκτομή κατευθείαν προς τα πίσω κατά μήκος της κροταφικής ακρολοφίας προς την περιοχή της κολπομηνιγγικής γωνίας (Sinodugal Angle). Η εκτομή αυτή αποτελεί στην πραγματικότητα το άνω όριο της μαστοειδεκτομής. Ακολουθεί μια δεύτερη εκτομή κάθετη προς την προηγούμενη με κατεύθυνση προς την κορυφή της μαστοειδούς απόφυσης. Η εκτομή αυτή γίνεται αμέσως όπισθεν του οπισθίου τοιχώματος του έξω ακουστικού πόρου και παράλληλα προς αυτόν. Το οστέινο τρίγωνο που σχηματίζεται από τις δύο αυτές εκτομές περικλείει την οστέινη μάζα που βρίσκεται πάνω από άντρο. Ο οστέινος φλοιός αφαιρείται συστηματικά, έτσι ώστε να διευρύνεται και να ομαλοποιείται η δημιουργούμενη κοιλότητα.

Επειδή σημαντικά ανατομικά στοιχεία ευρίσκονται εν τω βάθει της περιοχής που εννοούνται οι δύο αρχικά εκτελεσθείσες κάθετες εκτομές, είναι φρόνιμο η εκτομή στην περιοχή της συνένωσης αυτών να είναι συνεχώς η βαθύτερη.

Η περιοχή που βρίσκεται ακριβώς όπισθεν της άκανθας του Henle και υπέρκειται του μαστοειδούς άντρου λέγεται υπερακουστικό τρίγωνο του Macewen.

### Χρήσιμες συμβουλές - Χειρουργικά λάθη

**A.** Οι δύο αρχικές κάθετες οστέινες τομές καθορίζουν το εύρος μιας επαρκούς μαστοειδεκτομής. Σε πιθανότητα ύπαρξης μικρής σκληρυντικής μαστοειδούς, η προσέγγιση της εν τω βάθει ανατομίας, επιβάλλει αυτές οι δύο αρχικές τομές, να παρέχουν τα ευρύτερα δυνατόν εξωτερικά όρια της εκτομής, ιδιαίτερα προς τα άνω και όπισθεν. Η αποπλάτυνση των χειλέων της μαστοειδεκτομής (saucerization), επιτρέπει την καλύτερη ορατότητα και την ευκολότερη προσέγγιση των βαθύτερων ανατομικών δομών. Αυτό είναι ιδιαίτερα αναγκαίο στις μικρές σκληρυντικές μαστοειδείς αποφύσεις.

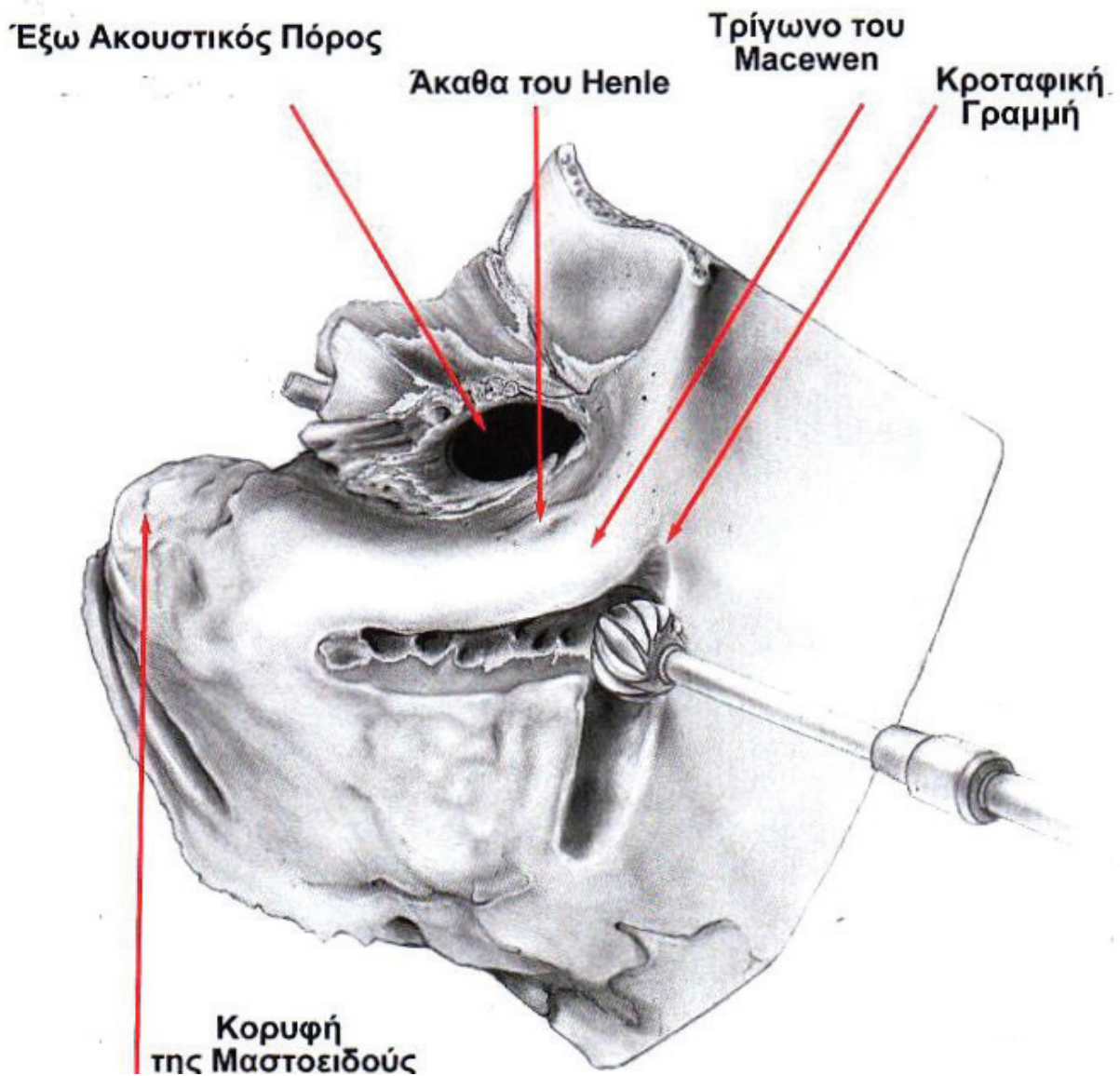
**B.** Εκτεταμένη αφαίρεση του χείλους του οπισθίου τοιχώματος του έξω ακουστικού πόρου, μπορεί να δημιουργήσει κενό, μεταξύ αυτού και της δημιουργηθείσας κοιλότητας της μαστοειδούς, μέσα από το οποίο υπάρχει πιθανότητα να μεταναστεύσει το δέρμα του έξω ακουστικού πόρου, εντός της κοιλότητας με αποτέλεσμα τη δημιουργία Χολεστεατώματος.

Για την αποφυγή της πιθανότητας αυτής, η αρχική παράλληλη τομή, προς το οπίσθιο τοίχωμα του έξω ακουστικού πόρου, θα πρέπει να γίνεται 1-2 χιλ., όπισθεν της άκανθας του Henle.

# Βασική Μαστοειδεκτομή

Βήμα 2 (Εικ. 4):

Αφαίρεση της συμπαγούς οστέινης εξωτερικής επιφάνειας της μαστοειδούς (φλοιού)



ΕΙΚΟΝΑ 4